

# 胆囊癌组织中 CD44v6 和 nm23 表达的意义

黄开红<sup>1</sup>, 李海刚<sup>2</sup>, 沈溪明<sup>2</sup>, 董书坤<sup>2</sup>

(中山医科大学孙逸仙纪念医院 1. 消化内科, 2. 病理科, 广东 广州 510120)

**摘要:**【目的】研究胆囊癌组织中 CD44v6、nm23 蛋白表达的意义及两者之间的关系。【方法】用免疫组化方法检测 36 例胆囊癌和 27 例癌旁上皮组织中 CD44v6 和 nm23 蛋白表达。【结果】胆囊癌组织中 CD44v6 和 nm23 阳性率分别为 41.7% 和 72.2%，与癌旁上皮阳性率有显著性差异 ( $P < 0.01$ )；CD44v6 表达与胆囊癌淋巴结转移呈正相关 ( $P = 0.002$ )，与组织学类型、临床分期无关 ( $P > 0.05$ )。nm23 表达与胆囊癌淋巴结转移、临床分期呈负相关 ( $P$  分别为 0.003 和 0.03)，与组织学类型无关 ( $P > 0.05$ )。CD44v6 和 nm23 蛋白表达呈负相关 ( $P = 0.034$ )。【结论】CD44v6 和 nm23 蛋白可能在胆囊癌形成、淋巴结转移和病程进展等方面起着重要作用，且两者呈互相拮抗关系，可作为判断胆囊癌侵袭和淋巴结转移的标记物。

**关键词:** 胆囊肿瘤/病理学; CD44v6; nm23; 免疫组织化学

中图分类号: R735.8 文献标识码: A 文章编号: 1000-257X(2000)05-0358-03

## The Expression and Significance of CD44v6 and nm23 Proteins in Carcinoma of Gallbladder

HUANG Kai-hong<sup>1</sup>, LI Hai-gang<sup>2</sup>, SHEN Xi-ming<sup>2</sup>, DONG Shu-kun<sup>2</sup>

(1. Department of Internal Medicine, 2. Department of Pathology, Sun Yat-sen Memorial Hospital, Sun Yat-sen University of Medical Sciences, Guangzhou 510120, China)

**Abstract:** 【Objective】To study the expression and significance of CD44v6 and nm23 proteins, and the relationship between the two proteins in carcinomas of gallbladder. 【Method】36 cases of carcinomas and 27 cases peripheral epithelium of by carcinoma in gallbladder were detected with immunohistochemistry for the expression of CD44v6 and nm23 proteins. 【Results】The positive rates of CD44v6 and nm23 in carcinoma were 41.7% and 72.2% respectively, showing significantly higher rates than those in the peripheral epithelium of carcinoma ( $P < 0.01$ ). There was positive relation between the expression of CD44v6 and lymphoid node metastasis ( $P = 0.002$ ), inverse relation between nm23 and lymphoid node metastasis and clinical stage ( $P$  was 0.003 and 0.03, respectively). There was inverse relation between CD44v6 and nm23 proteins ( $P = 0.034$ ). 【Conclusions】CD44v6 and nm23 proteins may play an important role in carcinogenesis, lymphoid node metastasis and progression of carcinoma in gallbladder. They can be tumor markers to estimate the invasion and lymph node metastasis in carcinomas of gallbladder.

**Key words:** gallbladder neoplasms/pathology; CD44v6; nm23; immunohistochemistry

肿瘤相关基因激活, 转移抑制基因功能丧失是肿瘤转移的主要原因。恶性肿瘤转移扩散借助细胞与细胞外间质及其它细胞的一系列相互作用, 肿瘤细胞表面的粘附因子和转移抑制基因在肿瘤

转移过程中发挥细胞粘附、运动及信号传导等重要作用。CD44 家族属粘附分子, 作为主要的跨膜透明质酸受体, 是癌细胞获得浸润转移能力的决定因素之一, CD44 拼接变体 (CD44 splice Variants,

收稿日期: 1999-11-18

基金项目: 中山医科大学孙逸仙纪念医院科研基金(F000099104)

作者简介: 黄开红(1961-), 男, 广东阳江人, 硕士, 主治医师

CD44v)表达,特别是v6表达与多种肿瘤(包括胃癌、肝癌及结肠癌等)侵袭表型形成有关,其表达强度与肿瘤手术后预后有关。nm23(non-metastatic 23 rd)基因是一个多功能基因,具有控制细胞分化与细胞发育功能,与恶性肿瘤转移密切相关,其表达水平与多种肿瘤细胞的转移潜能呈负相关。我们用免疫组化方法检测胆囊癌组织中 CD44v6 和 nm23 表达情况,探讨两种蛋白表达与组织学分型、淋巴结转移和临床分期等关系。

## 1 材料和方法

本院外科 1983~1998 年手术切除的胆囊癌组织 36 例,用体积分数为 10% 福尔马林固定,石蜡包埋切片。

CD44v6(2F10)和 nm23(nm301)单克隆抗体、SP 试剂盒均购自福建迈新公司。按 SP 法进行操作,其中作 CD44v6 染色的组织切片先经微波炉行抗原修复处理(乐声 NN-5252 型,解冻挡 10 min),二氨基联苯氨(DAB)显色。已知食管癌阳性病例组织作阳性对照,PBS 代替一抗作阴性对照。阳性判断标准:以细胞内出现棕褐色颗粒为阳性。

统计学处理:  $\chi^2$  检验和 Fisher 精确概率法。

## 2 结果

CD44v6 阳性产物主要位于细胞膜(图 1)。胆囊癌组织中阳性率为 41.7%(15/36),明显高于癌旁腺上皮的 3.7%(1/27) ( $\chi^2 = 11.73, P < 0.01$ )。胆囊癌伴淋巴结转移组为 81.8%(9/11),明显高于无淋巴结转移组的 24.0%(6/25) ( $P = 0.002$ );与组织学分型和临床分期均无统计学上的联系 ( $P > 0.05$ )。

nm23 阳性产物主要位于细胞浆(图 2)。胆囊癌组织中阳性率为 72.2%(26/36),明显高于癌旁腺上皮的 29.6%(8/27) ( $\chi^2 = 11.2, P < 0.01$ );胆囊癌无淋巴结转移组及 I、II 期阳性率为 88.0%(22/25)和 100%(9/9),分别明显高于淋巴结转移组和 III、IV 期的 36.4%(4/11)和 63.0%(17/27) ( $P$  分别为 0.003 和 0.03);而 nm23 表达与胆囊癌组织学分型无统计学上联系 ( $P > 0.05$ )。

CD44v6 和 nm23 在胆囊癌组织表达呈负相

关 ( $P = 0.034$ )。CD44v6 阳性组 nm23 阳性率为 53.3%(8/15),阴性组织 nm23 阳性率为 85.7%(18/21)。

## 3 讨论

现已发现,CD44 表达与多种肿瘤发生、生长、侵袭和转移有密切关系<sup>[1,2]</sup>,其中以 CD44v6 尤为常见,在大肠癌<sup>[3]</sup>、宫颈癌<sup>[4]</sup> 等组织中 CD44v6 表达水平与预后均呈负相关。Mulder 等<sup>[3]</sup> 报道,含有 v6 外显子的 CD44 转录子合成 CD44v6 蛋白在大肠癌进展期有过度表达,在手术切除的癌肿标本中如检测到 CD44v6 蛋白呈阳性,常伴术后复发或远处转移。Kainz 等<sup>[4]</sup> 报道 I B ~ II B 期宫颈癌 CD44v6 表达与淋巴结转移有关,并提示预后不良。本研究中胆囊癌组织 CD44v6 阳性率明显高于癌旁上皮,且其表达与淋巴结转移呈正相关,提示 CD44v6 有促进胆囊癌发生淋巴结转移作用。但未发现组织学分型和临床分期与 CD44v6 的联系。

Hennessy 等<sup>[5]</sup> 报道乳腺癌细胞分化程度和临床分期与 nm23 mRNA 水平、NDPK 表达显著相关,处于晚期且分化程度低的乳腺癌 nm23 表达水平低,患者存活率也低。Yamaguchi 等<sup>[6]</sup> 对肝癌研究发现, nm23 基因产物表达与肝癌肝内转移呈负相关, nm23 表达阴性者较阳性者有更大的死亡风险,生存期亦较短。本研究中,胆囊癌组织 nm23 阳性表达率明显高于癌旁上皮,且与胆囊癌的淋巴结转移、病程进展(临床分期)呈负相关,提示 nm23 在胆囊癌中也有抑制肿瘤侵袭、转移作用。但未发现组织学分型与 nm23 的联系。

CD44v6 和 nm23 蛋白表达在胆囊癌中呈负相关,提示两者在胆囊癌发生、发展过程中互相制约。CD44v6 和 nm23 蛋白有可能作为判断胆囊癌侵袭、淋巴结转移等的肿瘤标志物。

(本文图 1, 2 见插页 1)

### 参考文献:

- [1] Haynes B F, Telen M J, Hale L P, *et al.* CD44: a molecule involved in leukocyte adherence and T-cell activation [J]. *Immunol Today*, 1989, 10(12): 423.
- [2] Zetter B R. Adhesion molecules in tumor metastasis [see comments] [J]. *Semin Cancer Biol*, 1993, 4(4): 219.

(下转第 375 页)

原始造血祖细胞。有研究认为 HCMV 只在造血祖细胞分化时才出现病毒转录和复制。②HCMV 直接感染红系祖细胞后, 仅在其中潜伏, 或成为顿挫性感染, 不出现产毒性复制<sup>[1]</sup>。

### 3.3 HCMV 抑制红系祖细胞分化增殖作用机制

以上已阐明 HCMV 对红系祖细胞的直接感染和抑制, 但未发现转录、复制活动, 说明该抑制作用可出现于仅有病毒潜伏的细胞。因此推测: HCMV 对造血祖细胞的抑制出现于病毒感染后和病毒蛋白质合成之前, 可能与造血祖细胞对病毒被膜蛋白(如 pp65、pp71、pp150 等)的吸收和处理有关, 并干扰和阻碍造血祖细胞的正常新陈代谢, 或减低其对细胞因子(如 EPO 等)的效应, 使细胞分化、增殖活动被抑制<sup>[1]</sup>。

间接作用机制可包括: HCMV 可通过感染和抑制参与机体造血的骨髓基质细胞、或调节细胞(T 淋巴细胞、单核细胞), 或使机体对受感染细胞产生特异性免疫反应, 导致造血祖细胞及相关细胞被抑制或破坏<sup>[7, 10]</sup>。本实验体系中仅加入来自正常新生儿脐血的单个核细胞, 可包括 T 淋巴细胞、单核细胞和血管内皮细胞, 但不含骨髓基质细胞和特异性免疫细胞, 可能存在调节细胞参与对红系祖细胞的抑制, 但有待进一步证实。

#### 参考文献:

[1] Sindre H, Tjornfjord G E, Rollag H, *et al.* Human cytomegalovirus suppression of and latency in early hematopoietic progenitor cells[J]. *Blood* 1996 88(12):

4526.

[2] 熊伟, 何政贤, 王清文, 等. 巨细胞病毒对人骨髓粒-巨噬系祖细胞生长的影响[J]. *中华血液学杂志*, 1999, 20(3): 143.

[3] Chess M, Rudolph S-A, Plachter B, *et al.* Identification of the major capsid protein gene of human cytomegalovirus[J]. *J Virol* 1989, 63(3): 1345..

[4] 王申五主编. 基因诊断技术—非放射性操作手册[M]. 北京: 北京医科大学中国协和医科大学联合出版社, 1993. 166~174.

[5] Movassagh M, Gozlan J, Senechal B, *et al.* Direct infection of CD<sup>34+</sup> progenitor cells by human cytomegalovirus: evidence for inhibition of hematopoiesis and virus replication [J]. *Blood*, 1996 88(4): 1277.

[6] 葛忠良. 造血细胞的培养和测定技术[M]. 见: 杨景山主编. 医学细胞化学与细胞生物技术. 北京: 北京医科大学中国协和医科大学联合出版社, 1990. 282~322.

[7] MacKintosh F R, Adlish J, Hall S W, *et al.* Suppression of normal human hematopoiesis by cytomegalovirus in vitro[J]. *Exp Hematol*, 1993, 21(2): 243.

[8] 黄绍良, 李文益, 侯玲玉, 等. 人胎盘粒单系和红系祖细胞体外培养观察[J]. *中国实用儿科杂志*, 1994, 9(4): 225.

[9] 尹振尧, 王瑜, 郭瑞清. 脐血造血祖细胞培养及细胞周期的研究[J]. *中华血液学杂志*, 1994, 15(4): 181.

[10] Busch F W, Mutter W, Koszinowski U H, *et al.* Rescue of myeloid lineage-committed preprogenitor cells from cytomegalovirus-infected bone marrow stroma[J]. *J Virol*, 1991, 65(2): 981.

(编辑 关淡庄)

(上接第 359 页)

[3] Mulder J W R, Kruyt P M, Sewnath M, *et al.* Colorectal cancer prognosis and expression of exon-6 containing CD44 proteins[J]. *Lancet*, 1994, 344(8935): 1470.

[4] Kainz C H, Kohlberger P, Sliutz G, *et al.* Splice variants of CD44 in human cervical cancer stage I B to II B[J]. *Gynecol Oncol*, 1995, 57(3): 383.

[5] Hennessy C, Henry J A, May F E B, *et al.* Expression of the antimetastatic gene nm23 in human breast cancer and

association with good prognosis[J]. *J Natl Cancer Inst*, 1991, 83(4): 281.

[6] Yamaguchi A, Urano T, Goi T, *et al.* Expression of human nm23-H1 and nm23-H2 protein in hepatocellular carcinoma[J]. *Cancer*, 1994, 73(9): 2280.

(编辑 黄小延)

## 产程中胎盘胎膜细胞凋亡的关系 (正文见第 337 页)

The Change of Cellular Apoptosis in Placentas and Fetal Membranes in Labor(Text in page)

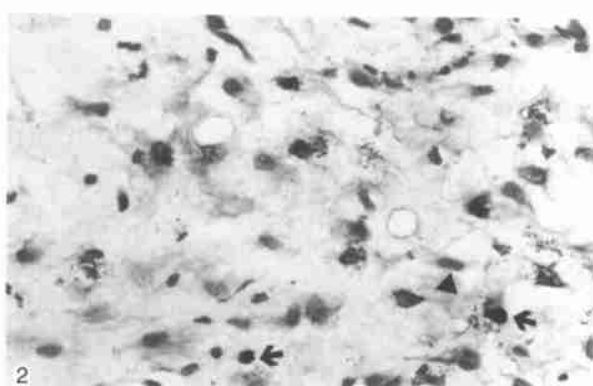
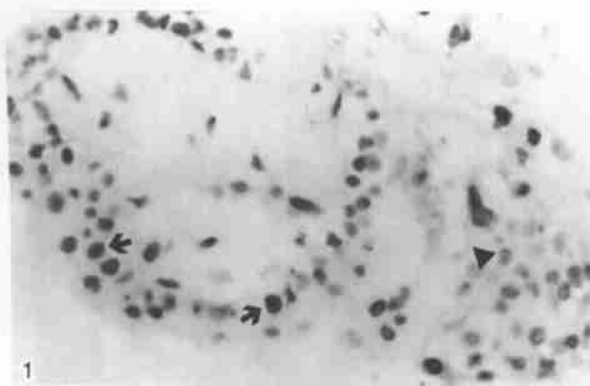


图 1 孕晚期胎盘滋养细胞中见凋亡细胞核(↑)呈紫黑色,核快红复染将非凋亡细胞核(▲)染成红色

图 2 孕晚期绒毛膜滋养细胞中见凋亡细胞核(↑)呈紫黑色,甲基绿复染将非凋亡细胞核(▲)染成浅蓝色

Fig. 1 The apoptotic nuclei(↑)were stained purple - black color in placental trophoblasts in late pregnancy, and the non - apoptotic nuclei(▲)were counter - stained into red with nuclear fast red. TUNEL × 400

Fig. 2 The apoptotic nuclei(↑) were stained purple - black color in chorion trophoblasts in late pregnancy, and the non - apoptotic nuclei(▲)were counter - stained into cambridge blue with methyl green. TUNEL × 400

## 胆囊癌组织中 CD44v6 和 nm23 表达的意义 (正文见第 358 页)

The Expression and Significance of CD44v6 and nm23 Proteins in Carcinoma of Gallbladder

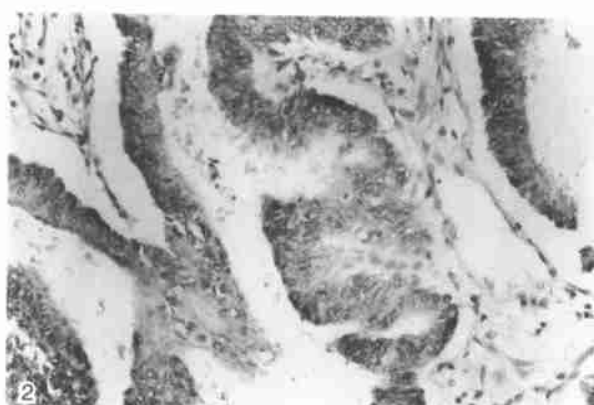
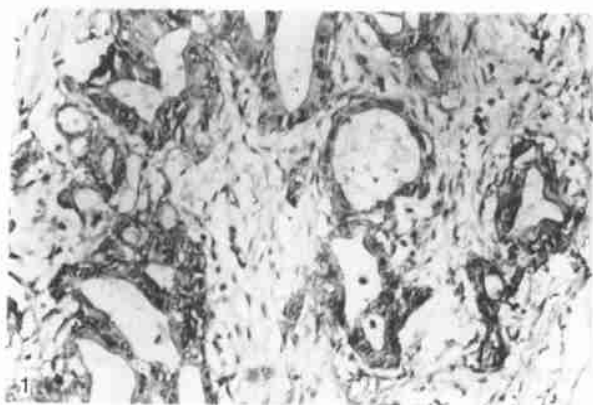


图 1 胆囊癌组织 CD44v6 表达阳性

图 2 胆囊癌组织 nm23 表达阳性

Fig. 1 Positive expression of CD44v6 of carcinoma of gallbladder ( × 200 )

Fig. 2 Positive expression of nm23 of carcinoma of gallbladder ( × 200 )